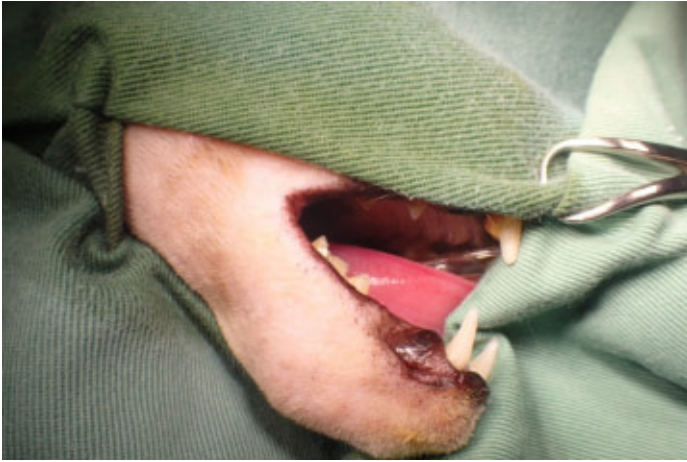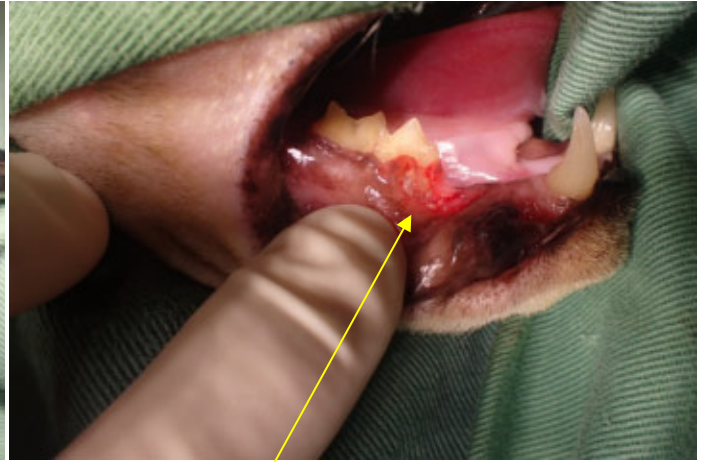


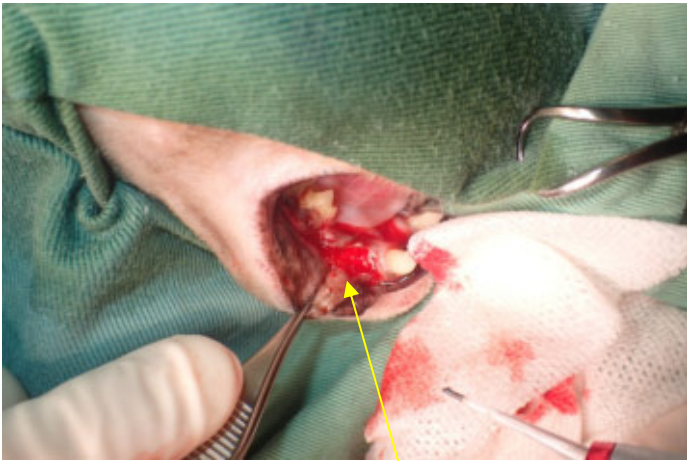
右下顎骨部分切除手術



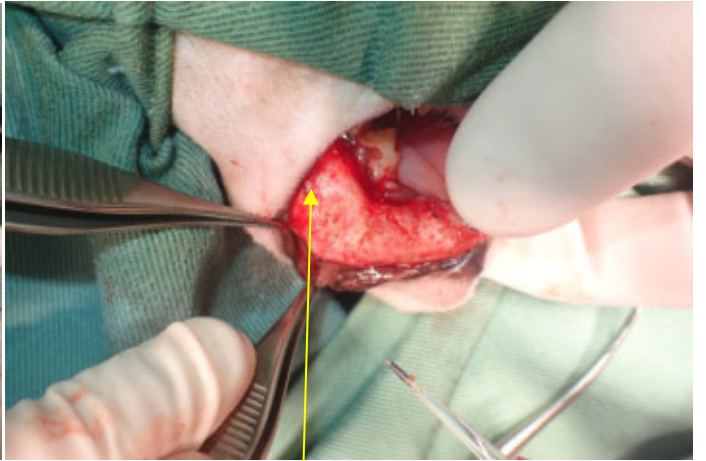
腫瘤部位



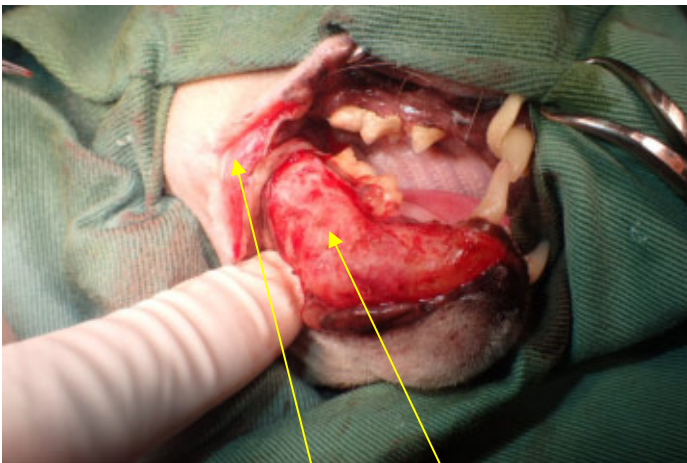
潰瘍



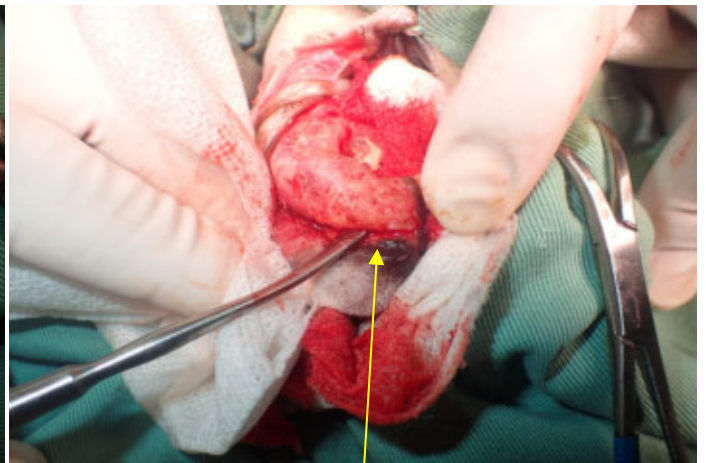
メスで粘膜を切開後レーザーメスにて筋膜を切開



腫瘤部位

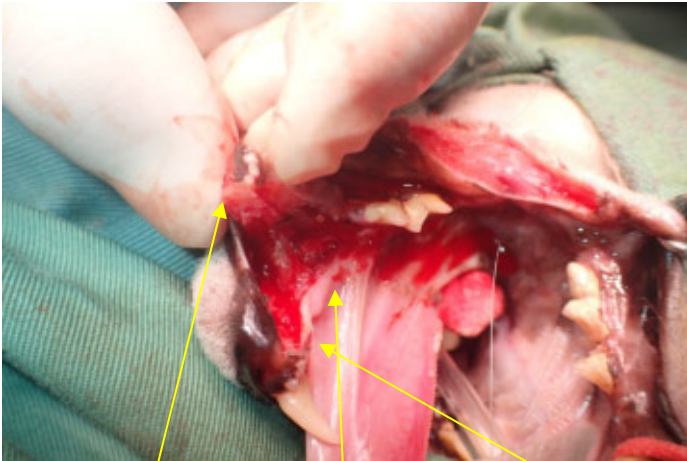


視野が狭いため頬切開 腫瘤部位

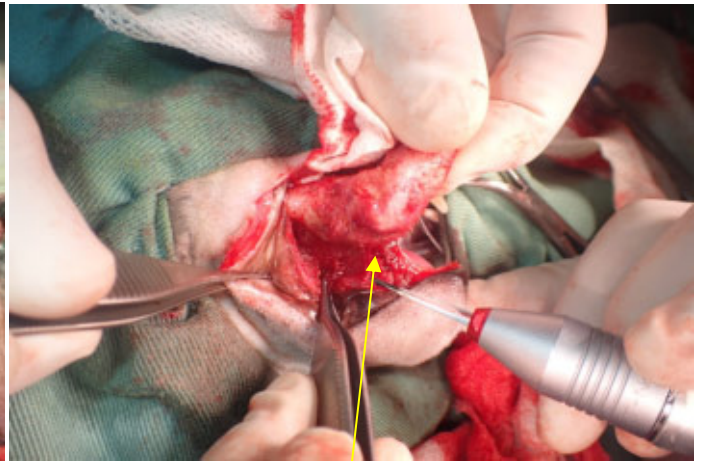


左右の下顎結合部を離断

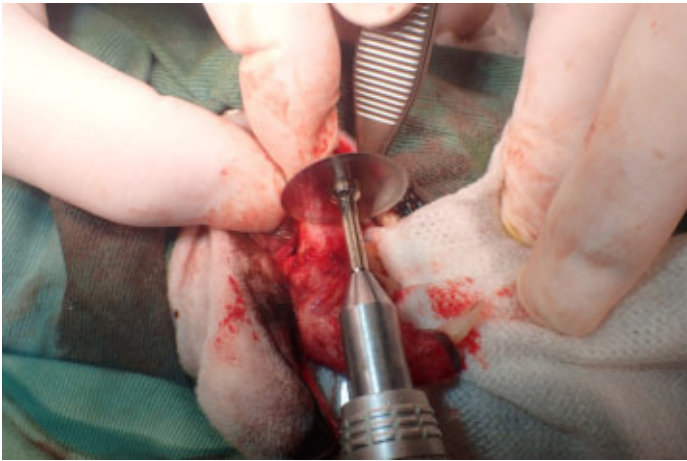




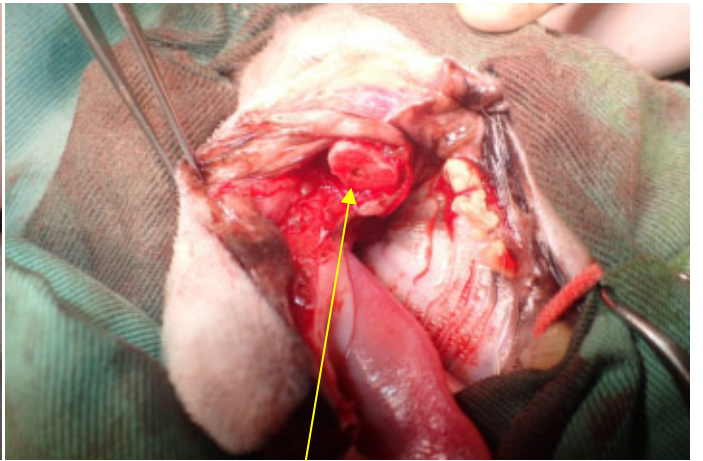
右下顎 舌粘膜を切開 唾液腺開口部



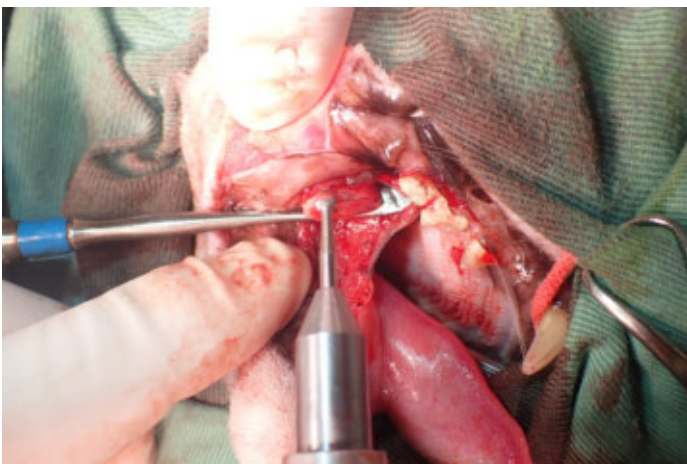下顎骨付着筋肉を切開



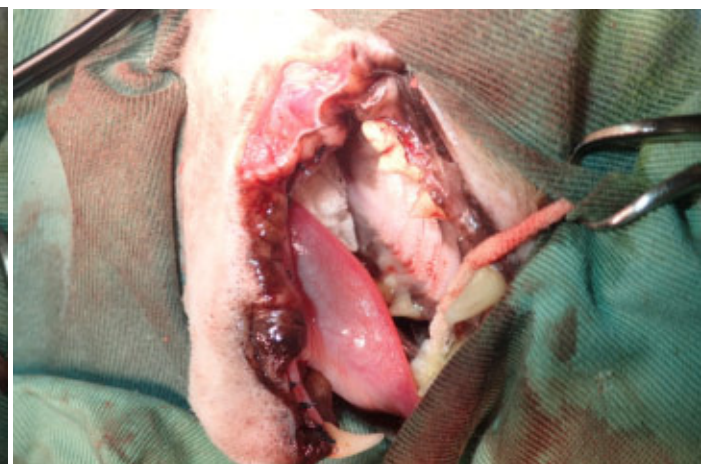下顎骨を部分切除



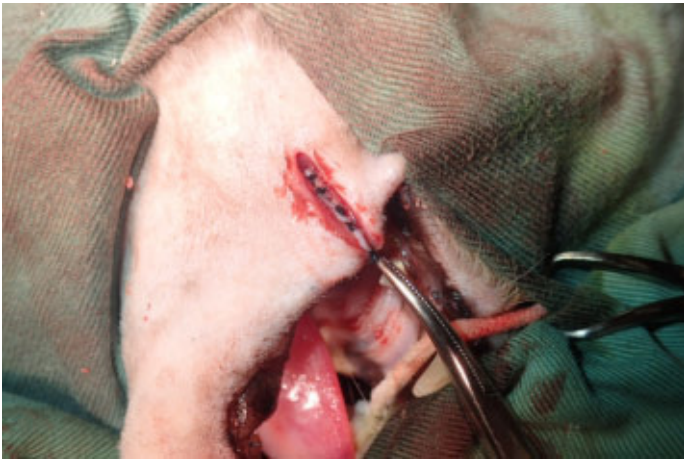切除後 下歯槽動脈



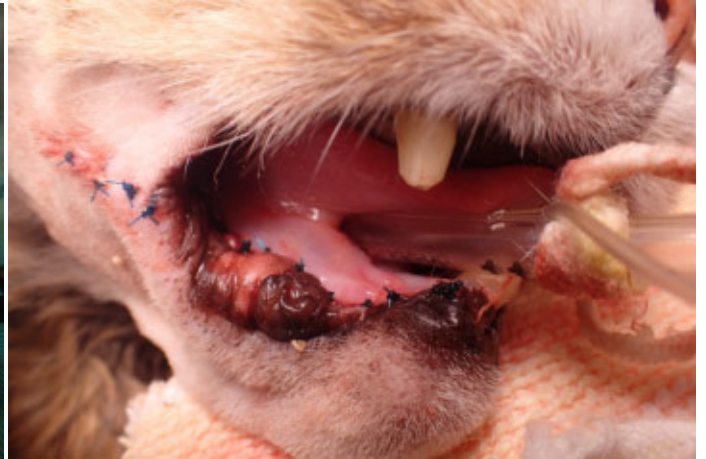骨断端部を丸く形成



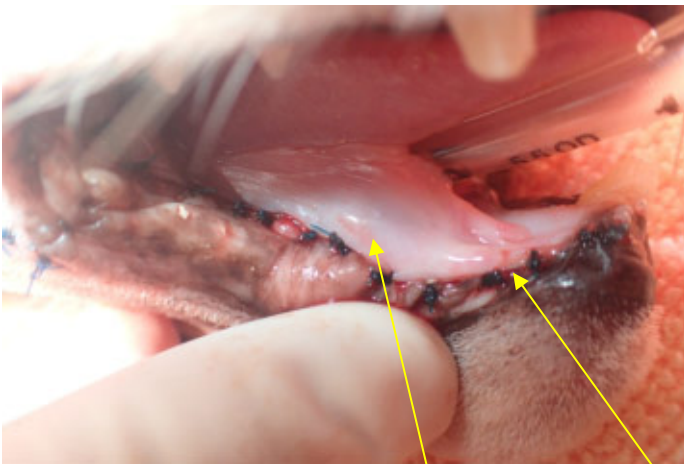
口腔粘膜と舌粘膜を縫合



頬粘膜と皮膚を縫合



縫合終了 犬歯 3本を丸く形成



終了 術後ラヌーラ（ガマ腫）唾液腺開口部