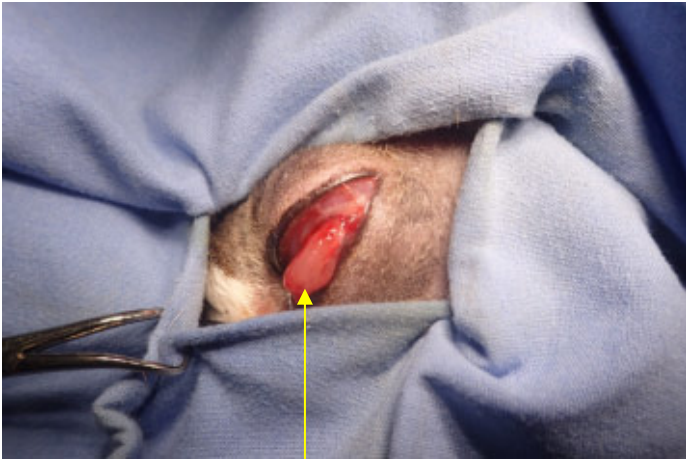
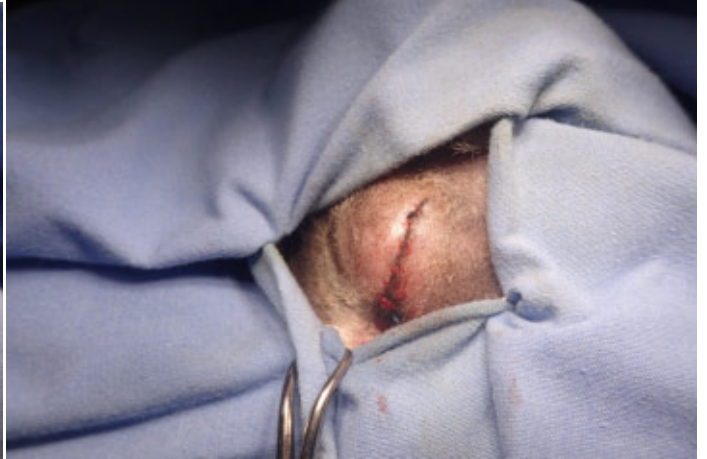
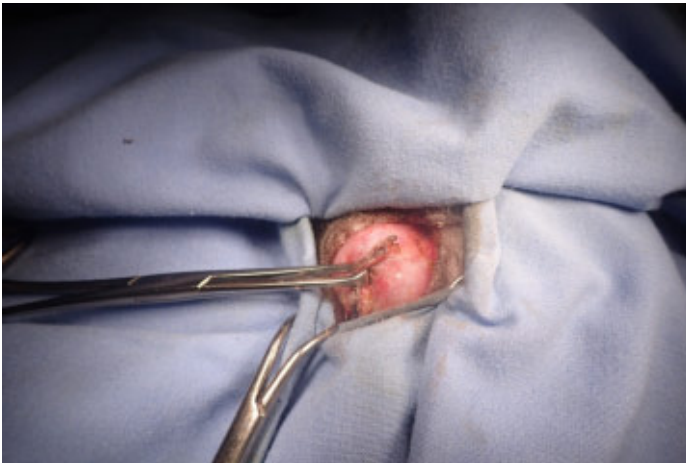
眼球摘出手術



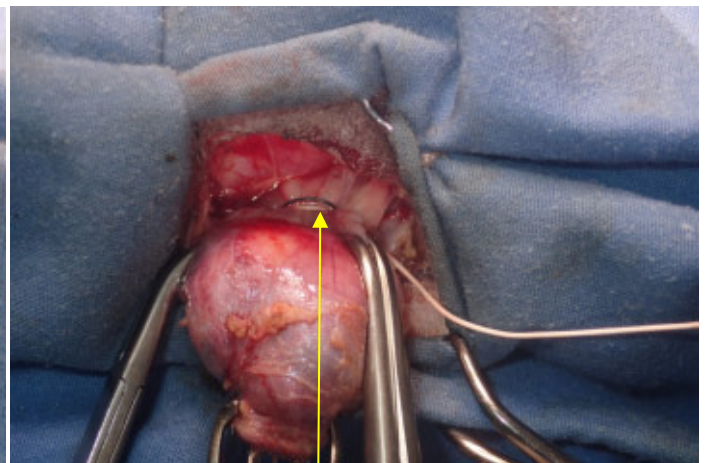
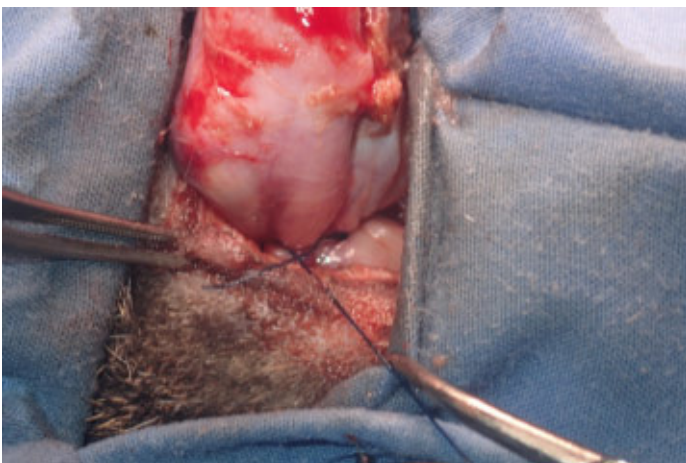
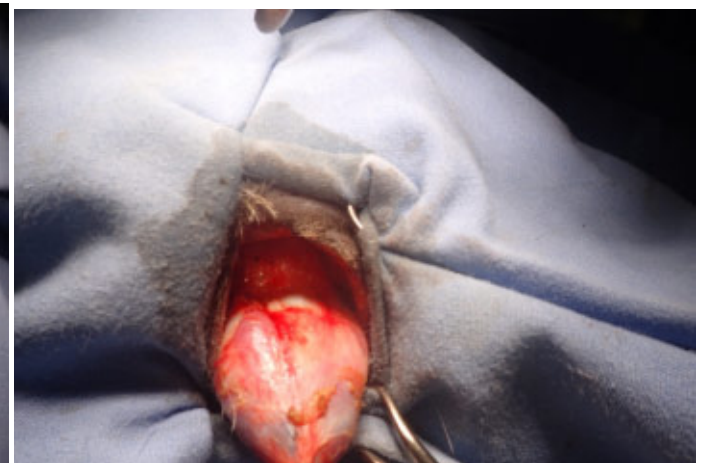眼球より突出



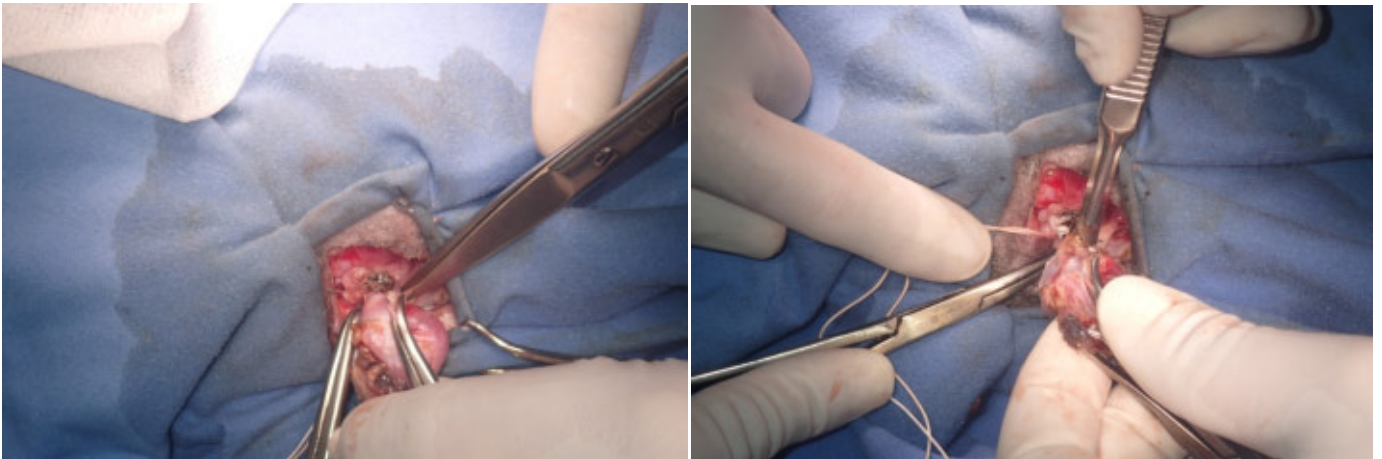
眼球閉鎖



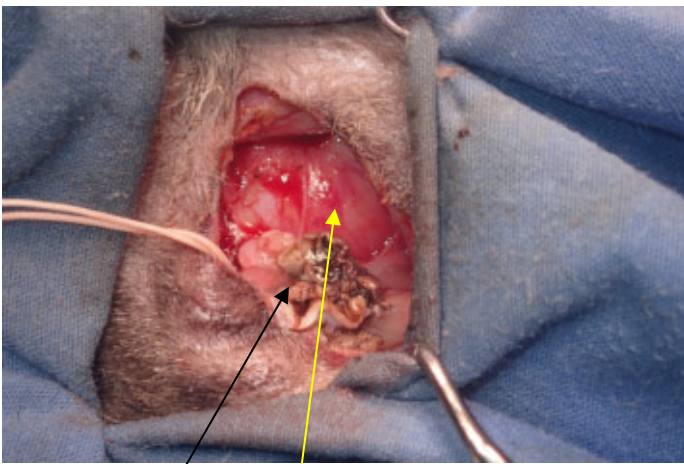
周囲の筋層をレーザーメスにて切除



底部を糸にて結紮



眼球切除



眼球切除後 腫瘍 洗浄後閉鎖

手術結果

腫瘍が視神経を圧迫しているために、根部の視神経まで切除は不能でした。

腫瘍が眼球を圧迫し視神経を外側へと圧迫していました。

視神経の圧迫があり目が気になるので、左手前肢にて眼球をかいていたところ、眼球に傷が入り角膜に穴が開いてしまった可能性が濃厚です。

でているものを切除しても出血が続きますし、眼球があることで目の圧迫は解除されませんので、眼球摘出手術をお勧めいたしました。

今後目を気にすることはなくなると思いますが、眼球内にある腫瘍が前方へ突出してくる可能性があります。