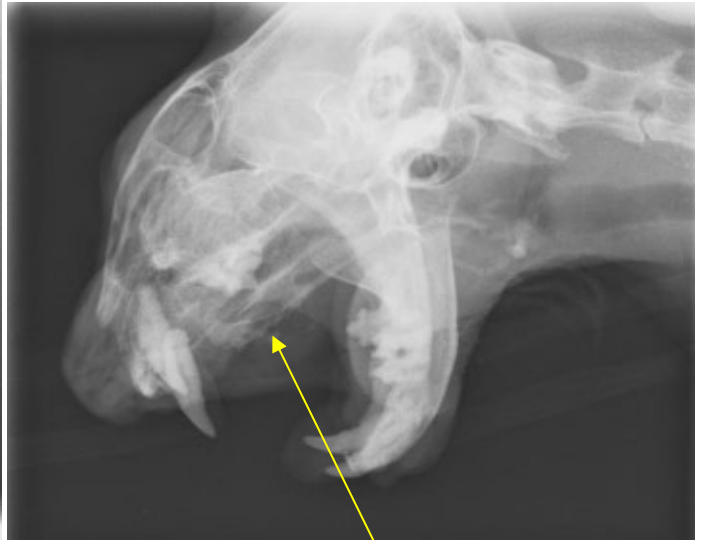
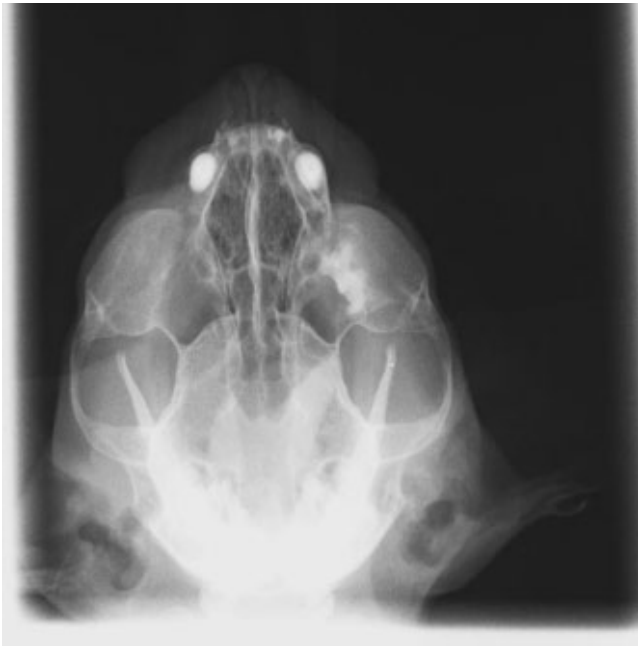
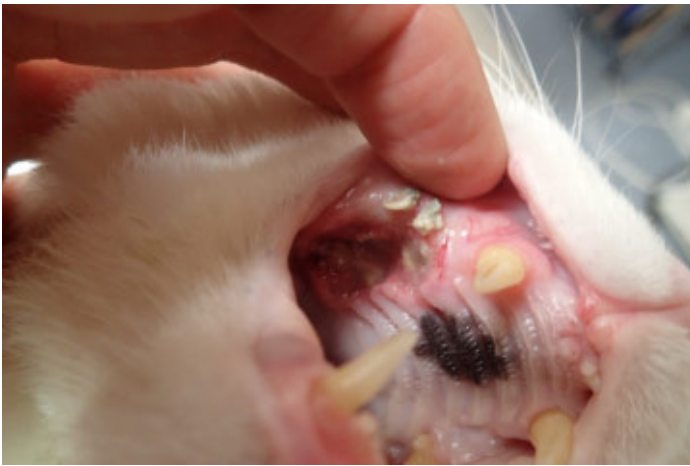

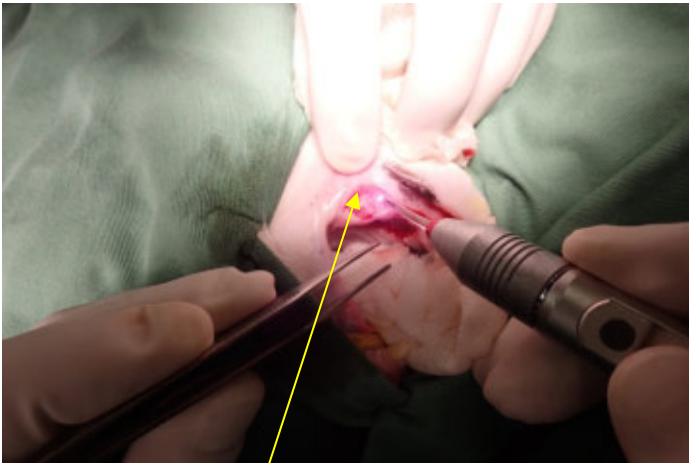
上顎扁平上皮癌減容積手術



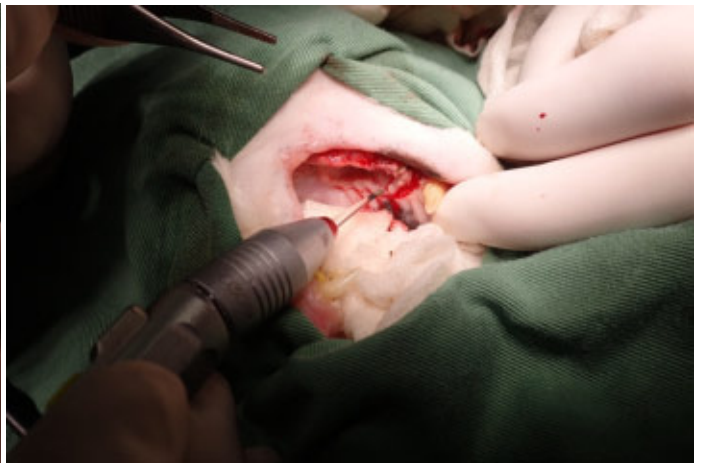骨溶解



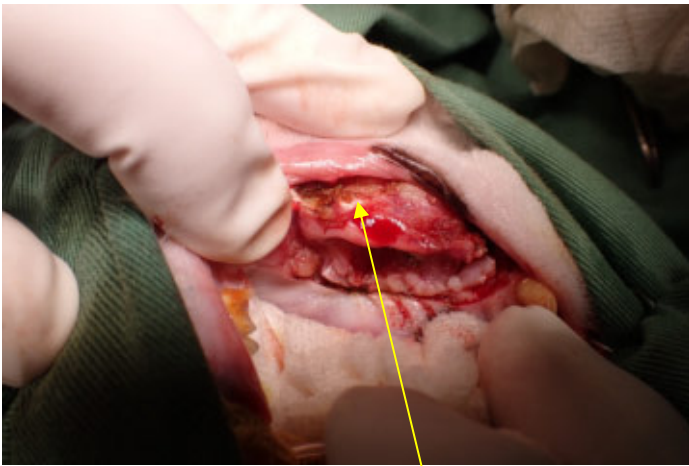
腫瘍により骨溶解



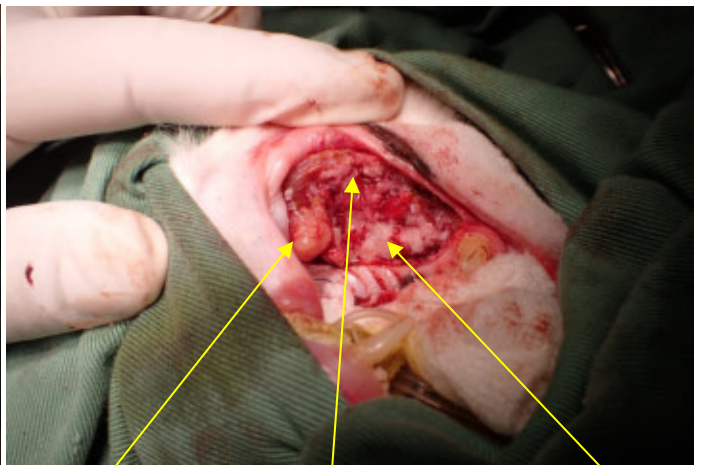
口腔粘膜を剥離



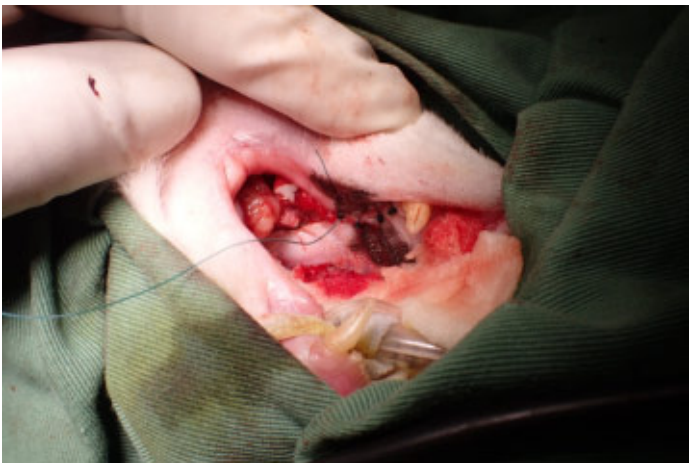切開部位を粘膜から剥離



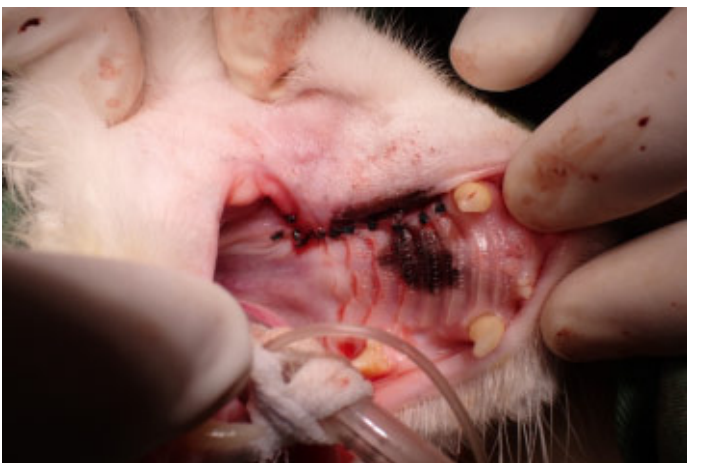口腔粘膜剥離終了 上顎骨

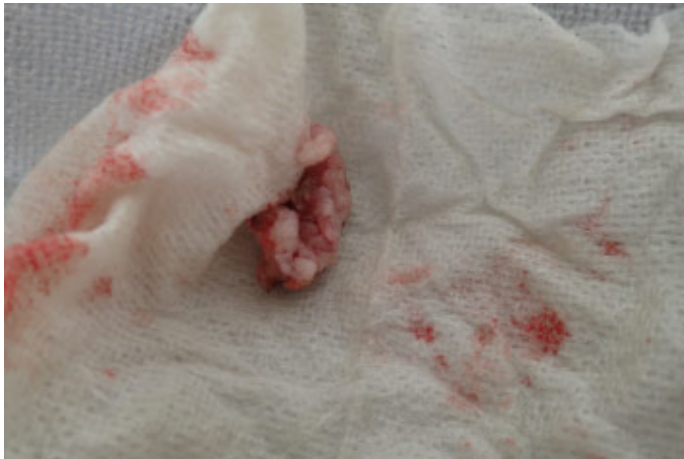

脂肪 上顎骨と腫瘤を一部切除 直上は鼻腔粘膜



口腔粘膜を使用し吸収性縫合糸で閉鎖





切除腫瘍一部

手術状況

- 腫瘍部位の上顎骨は骨溶解があり、鼻腔内へ浸潤していました。
- 犬歯歯根部へも浸潤しております。
- 腎臓、心臓の状況を考え、積極的に減容積するよりは後日放射線療法を行いますので長時間麻酔、大量出血を避けリスクの少ない減容積手術としました。