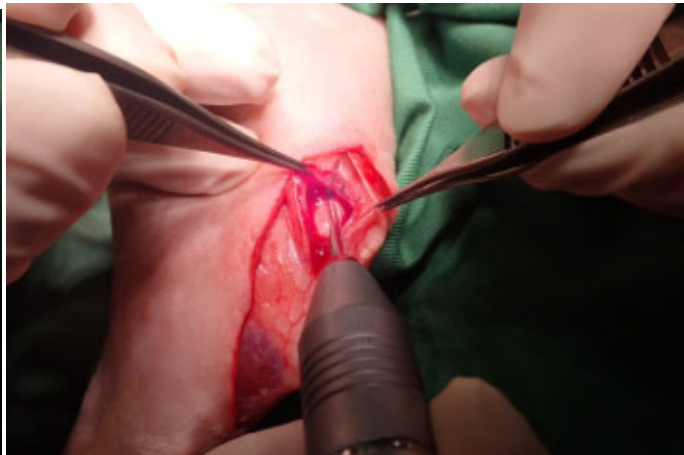
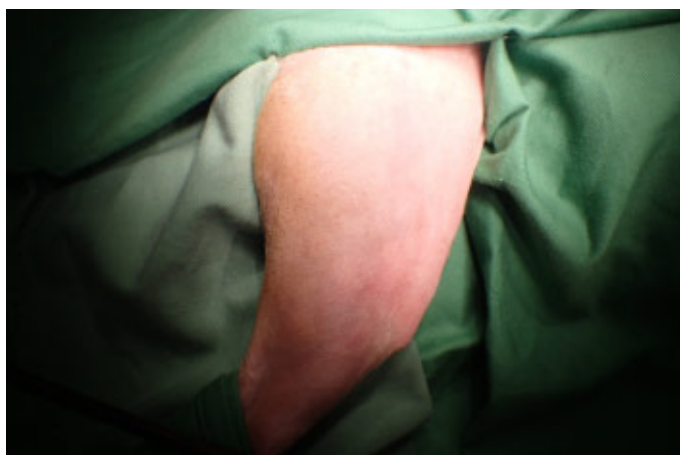
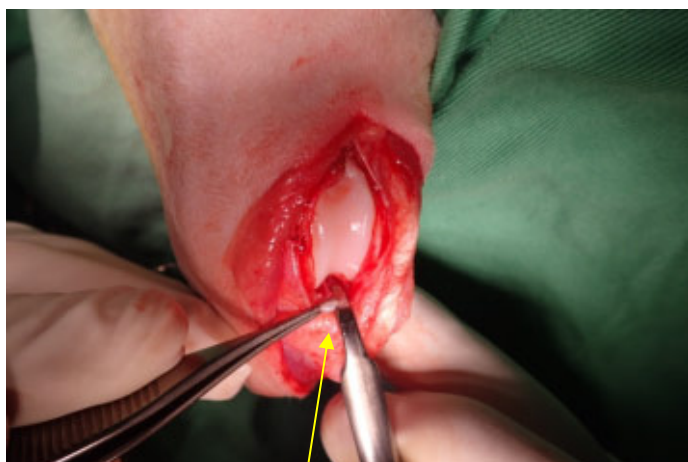

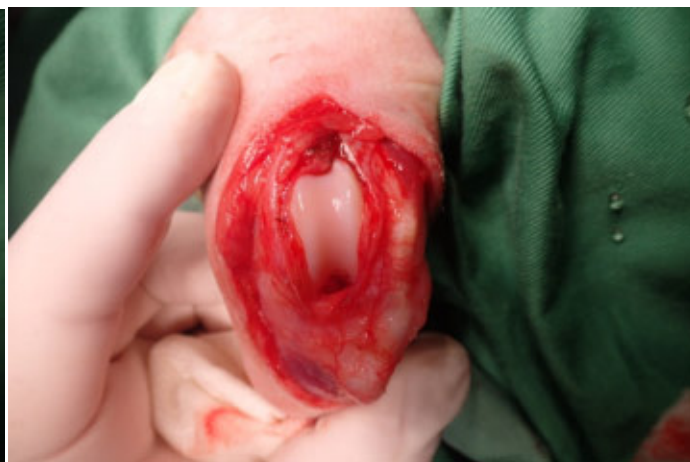前十字靭帯断裂修復、膝蓋骨脱臼修復手術



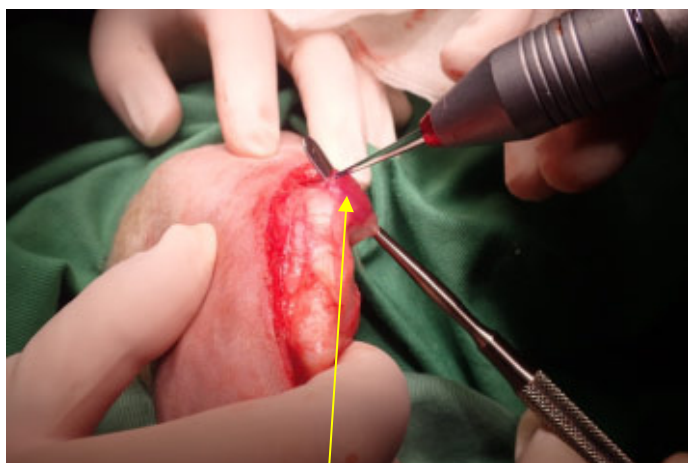
関節包切開



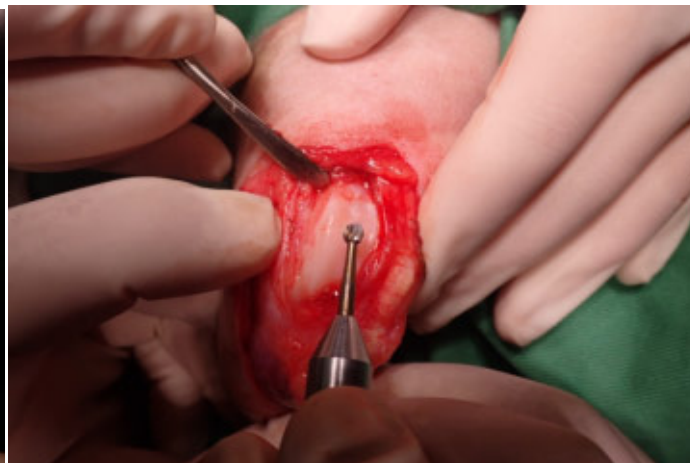断裂した前十字靭帯



靭帯除去後

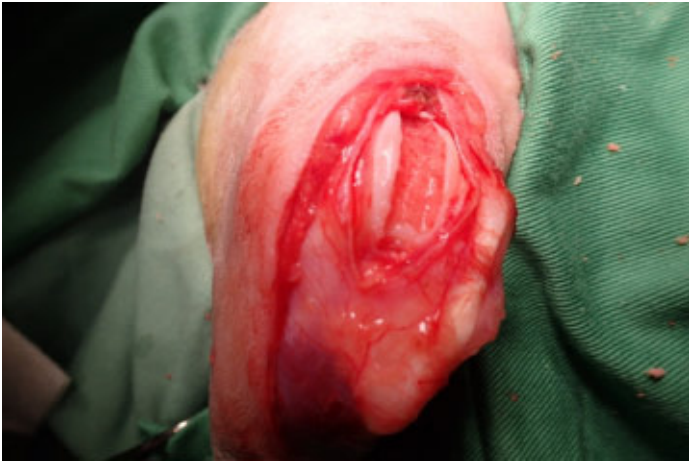

縫工筋のリリース

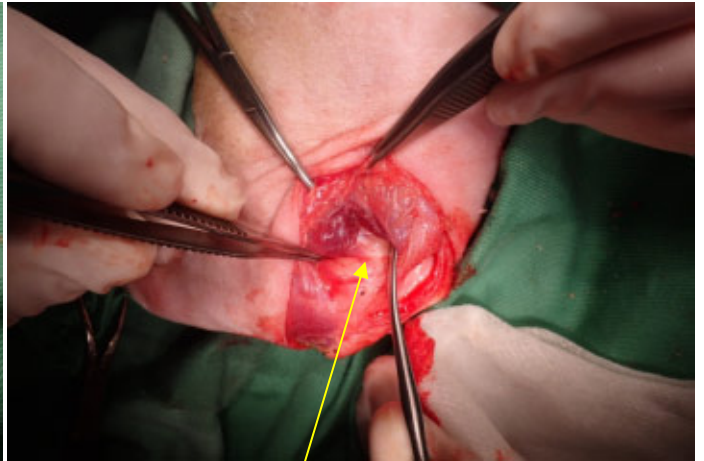


滑車溝の形成

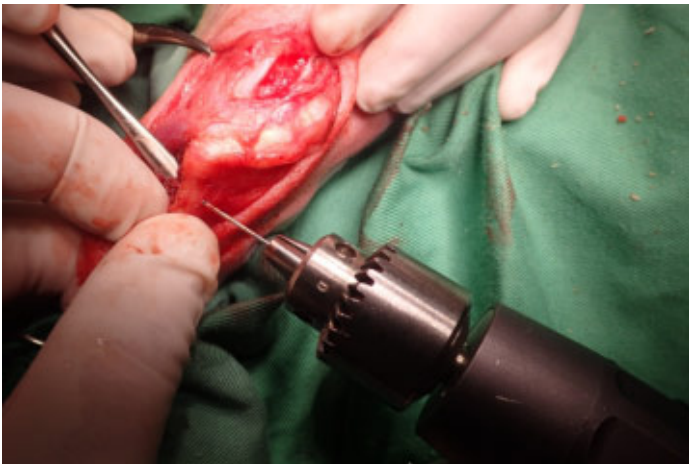




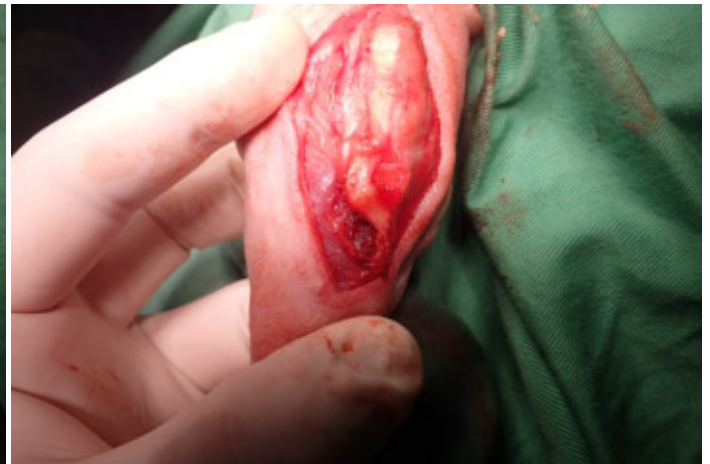滑車溝終了



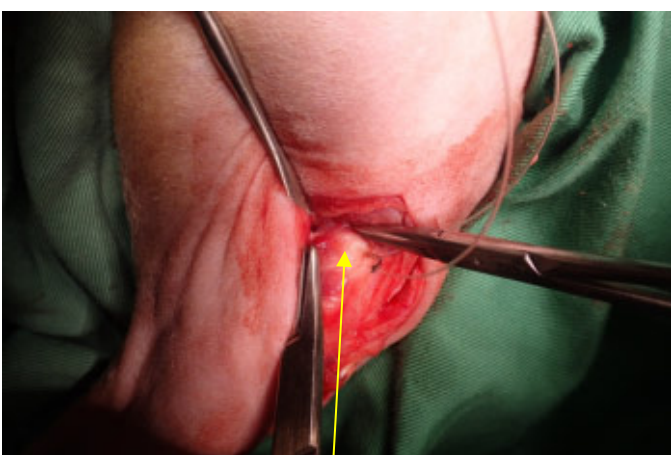
種子骨



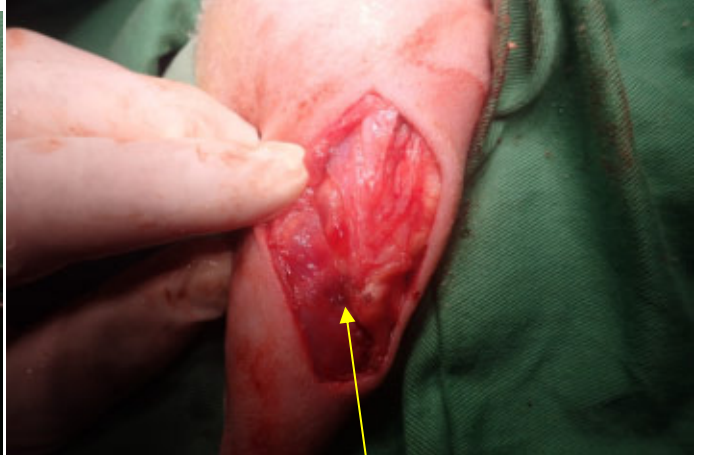糸を通す穴を作成



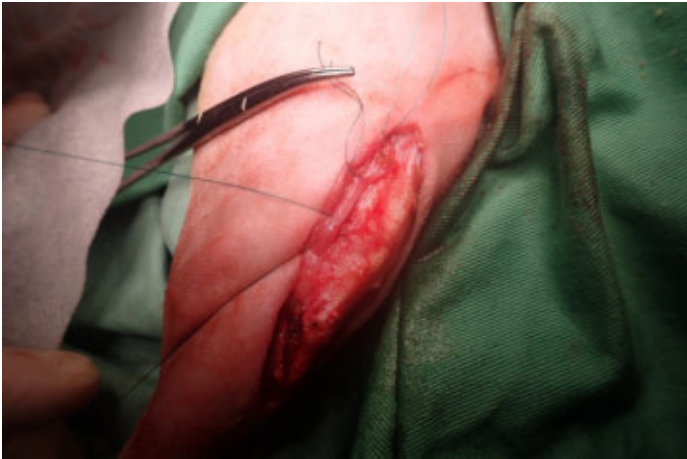脛骨粗面の移植（膝蓋骨脱臼用）



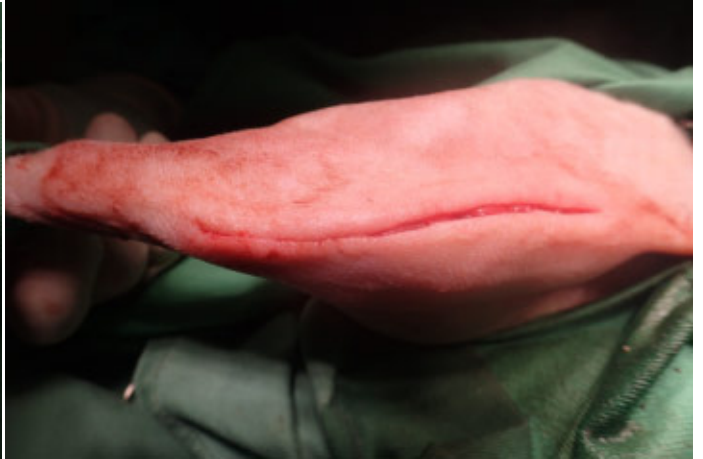種子骨に糸をかけているところ



関節外法固定術終了



関節包の閉鎖



皮内縫合終了