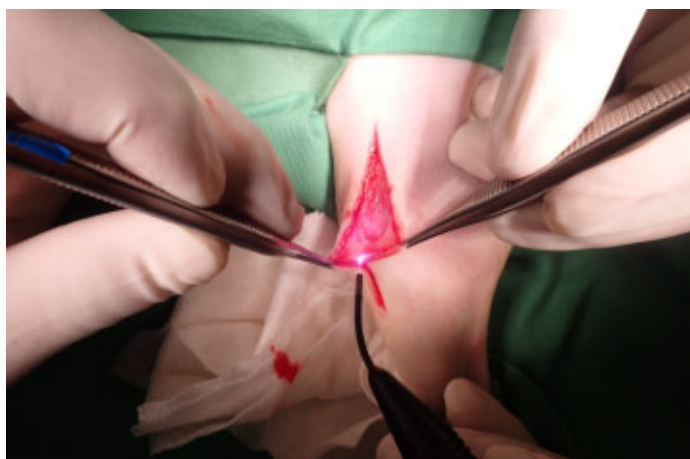
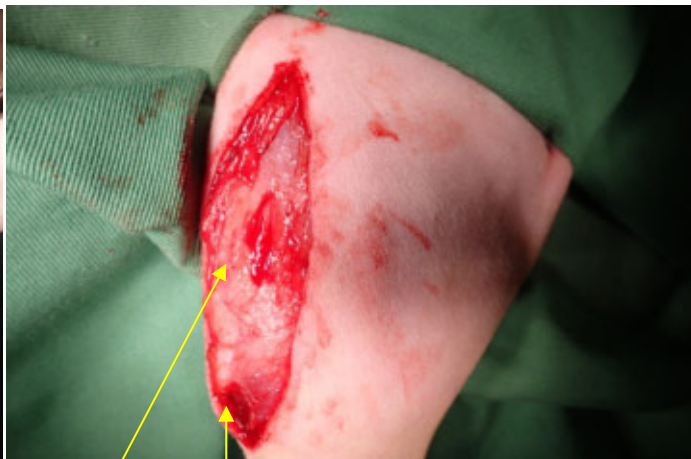
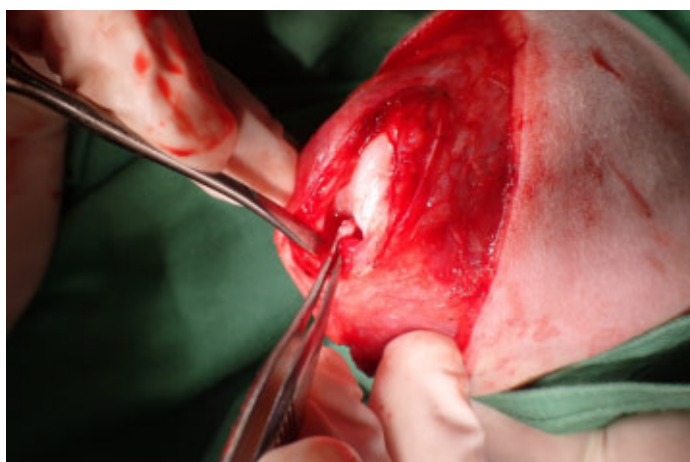
前十字靭帯断裂整復手術



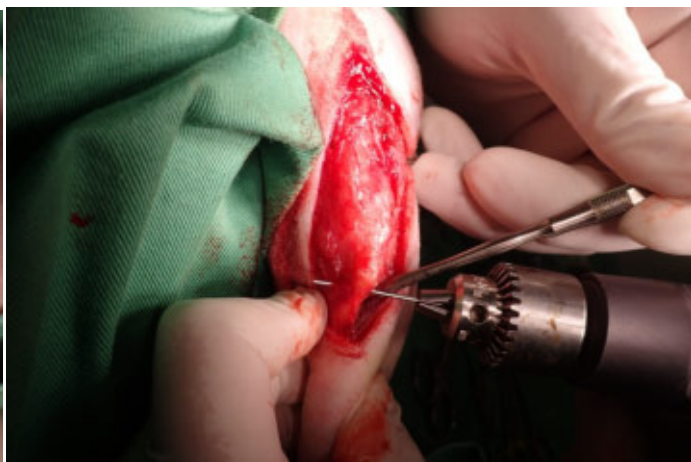レーザーメスにて皮下組織切開



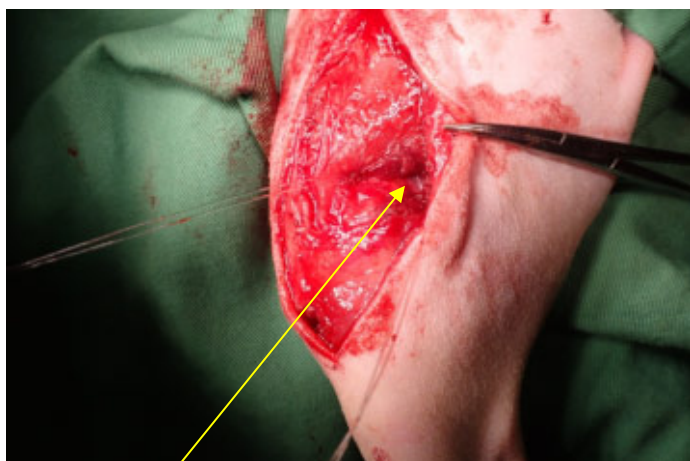
関節 脛骨粗面



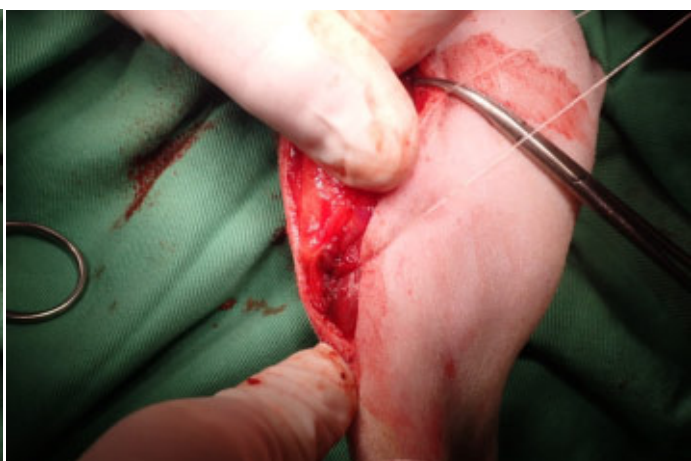断裂した前十字靭帯の除去



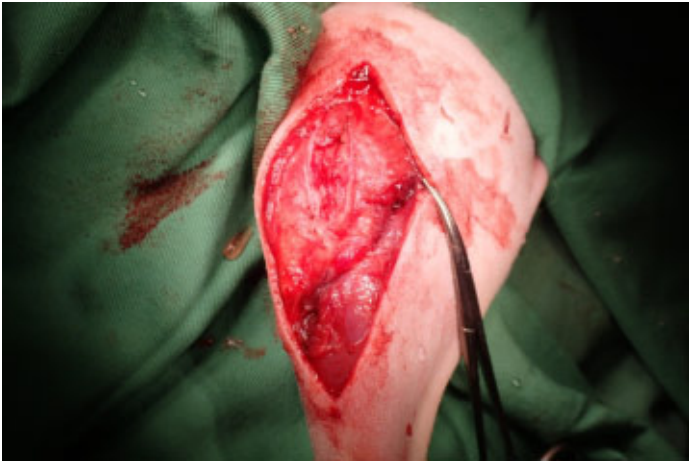脛骨粗面に穴を形成



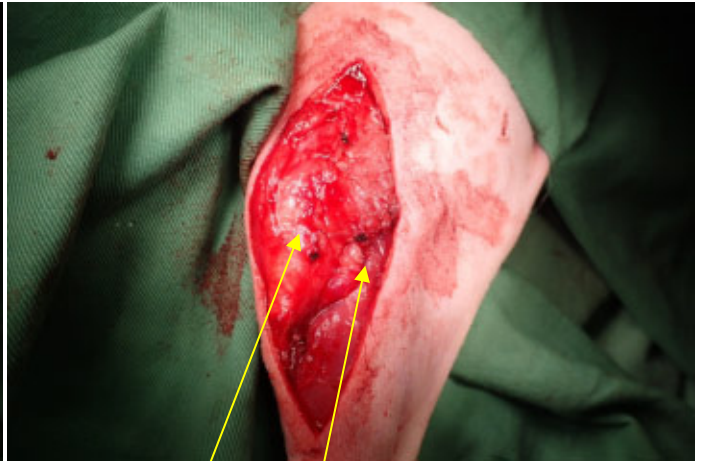
種子骨に固定子を通す



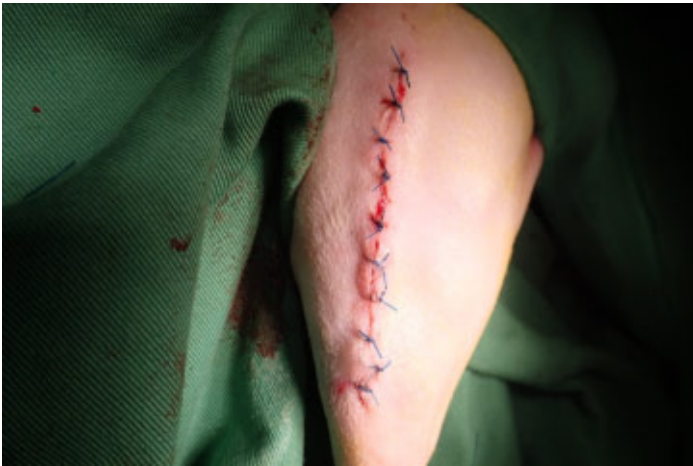脛骨粗面の穴に通し関節を固定



固定終了



関節包と筋肉の閉鎖



皮膚縫合終了