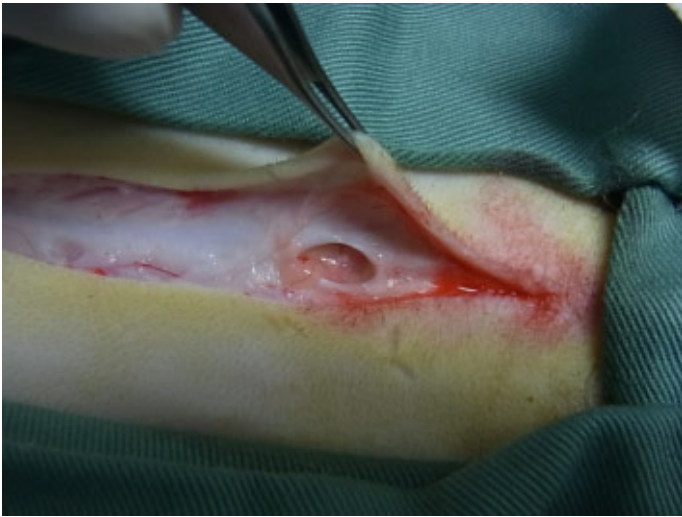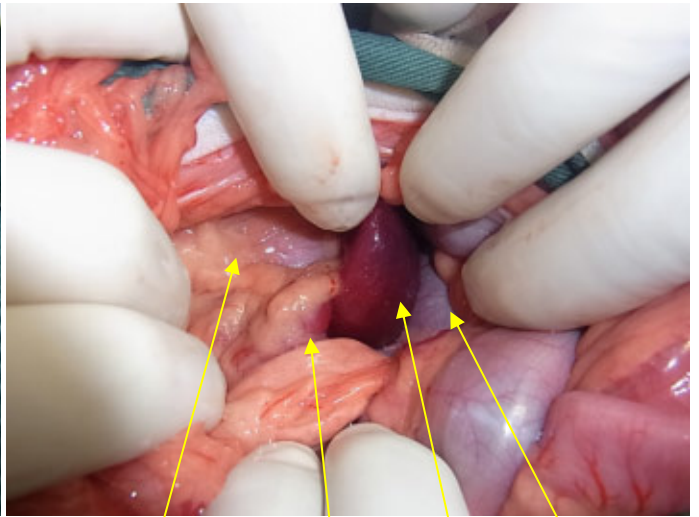


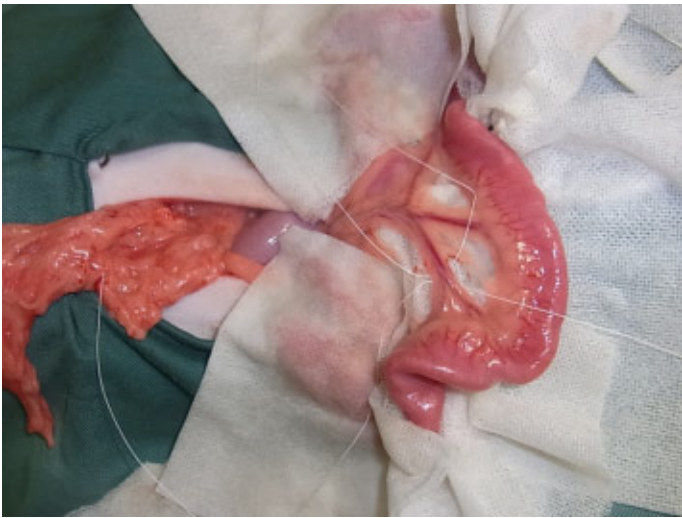
門脈体循環シャント手術



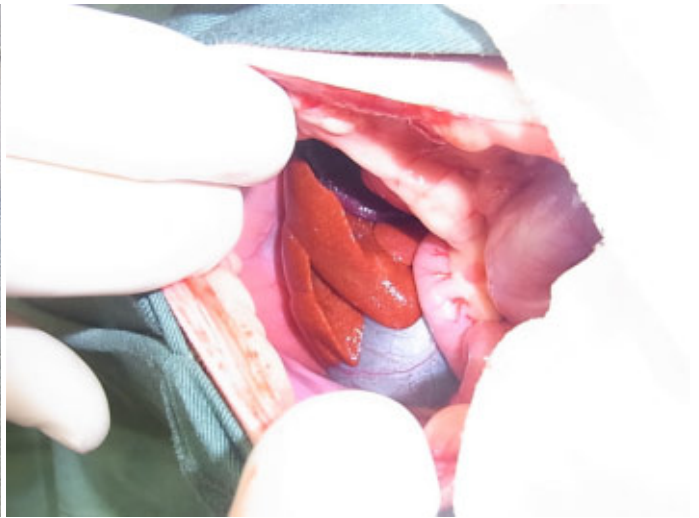
臍ヘルニア



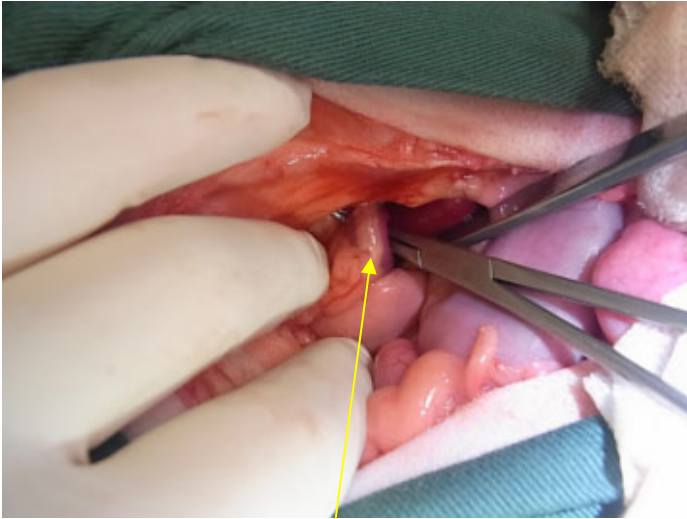
胃 シャント血管 脾臓 左腎臓



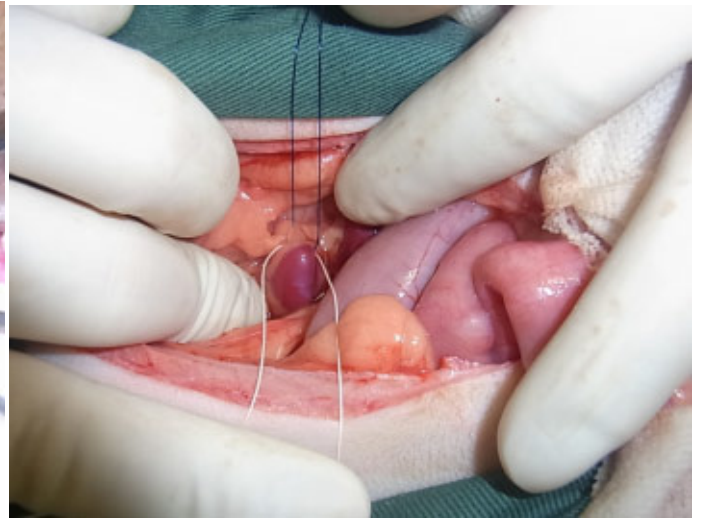
門脈圧をはやる準備



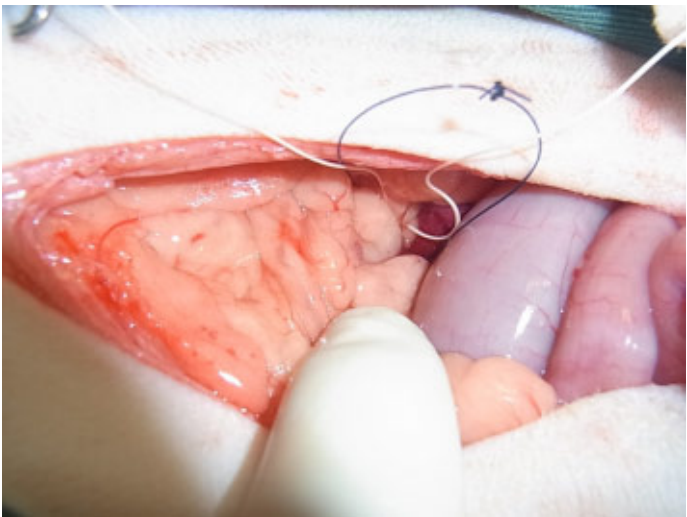
萎縮した肝臓



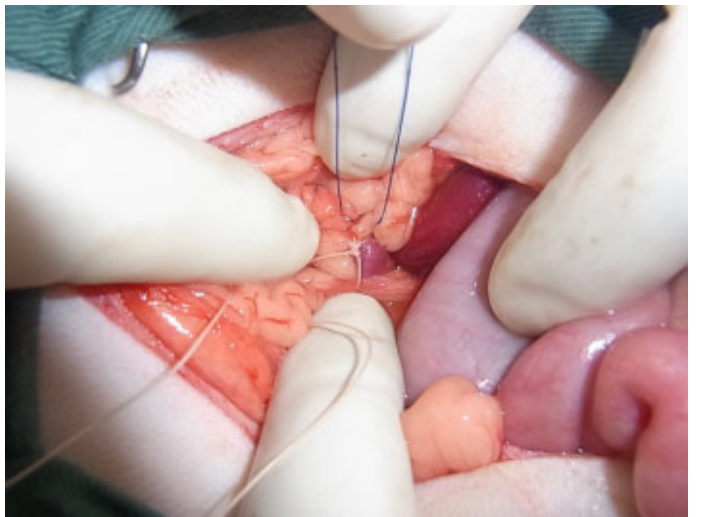シャント血管に縫合糸を通すために組織を剥離



縫合糸



一本は今後完全結紮する必要がある場合に使用



血管の 1/2 を結紮

