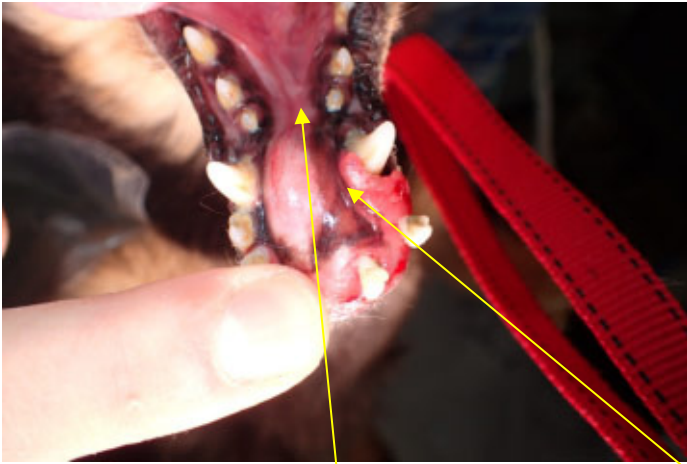
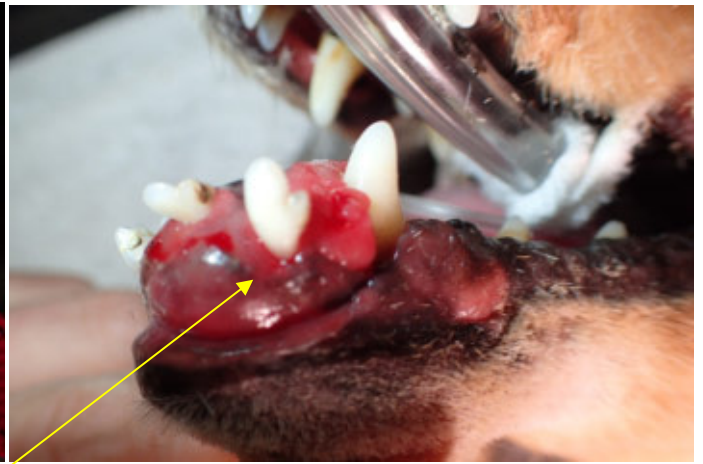


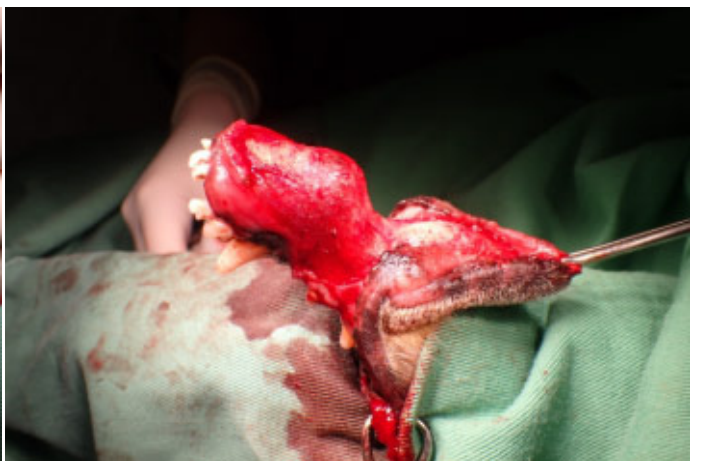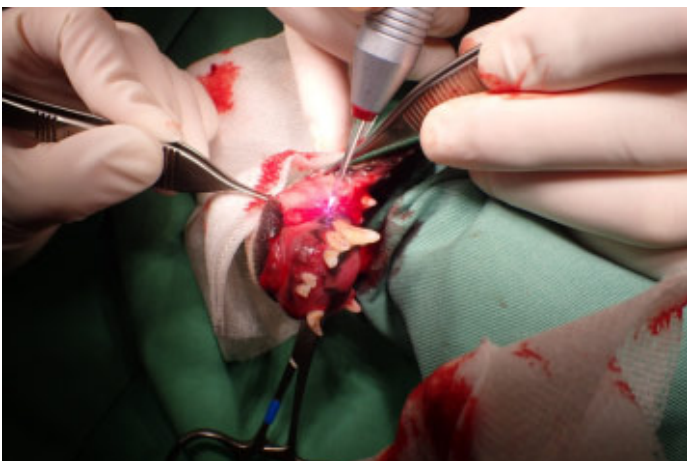
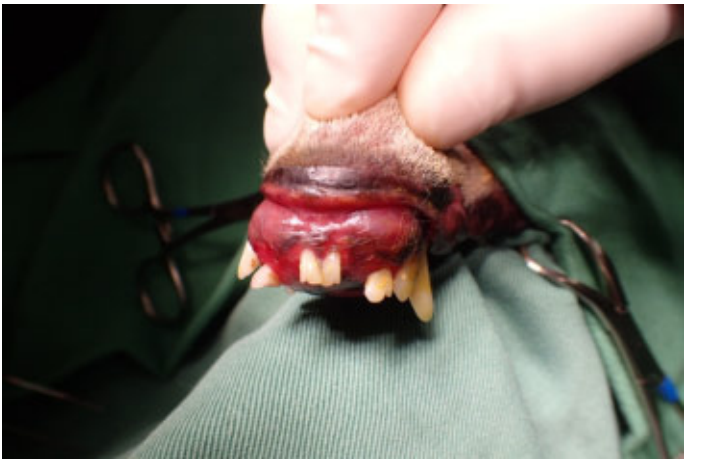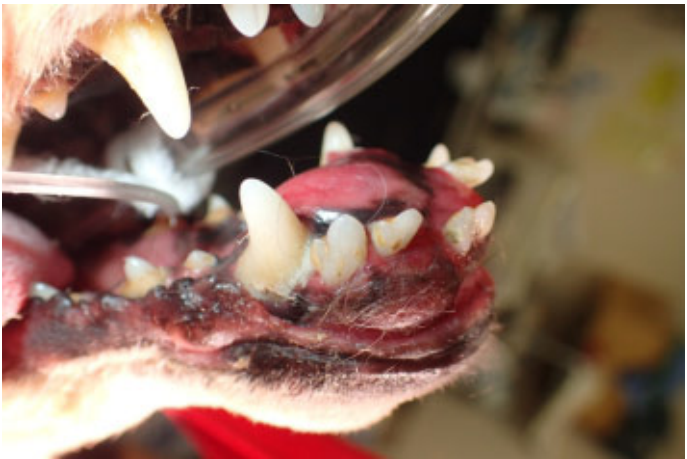両側下顎骨部分切除手術



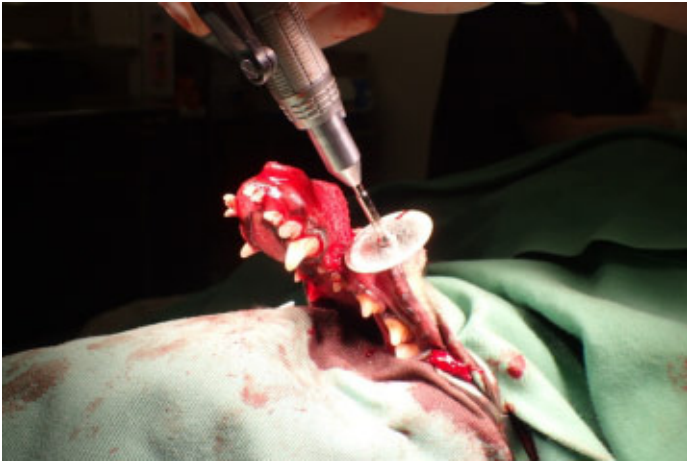唾液腺開口部



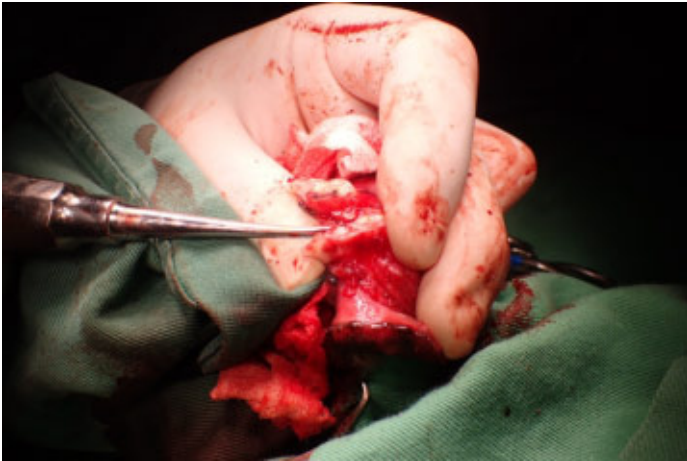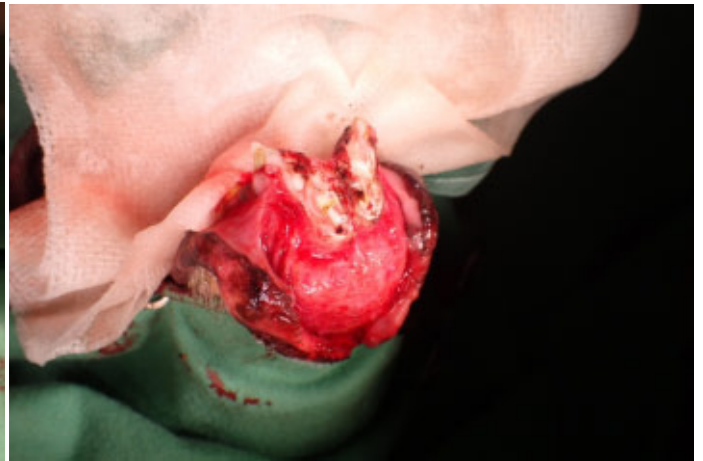腫瘍



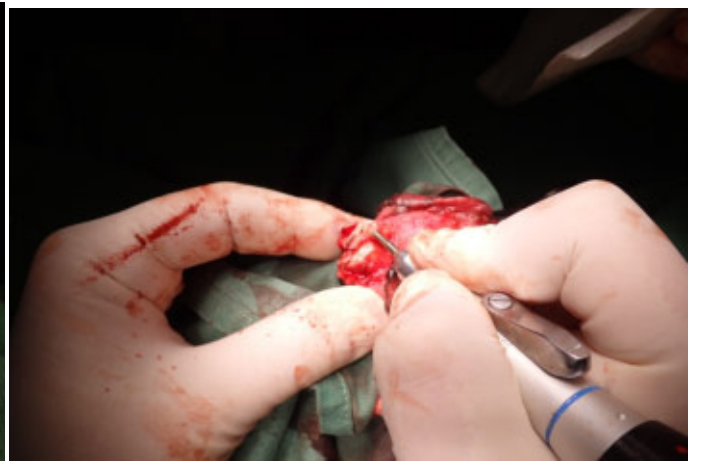口唇粘膜切開後レーザーメスにて正常組織を切開



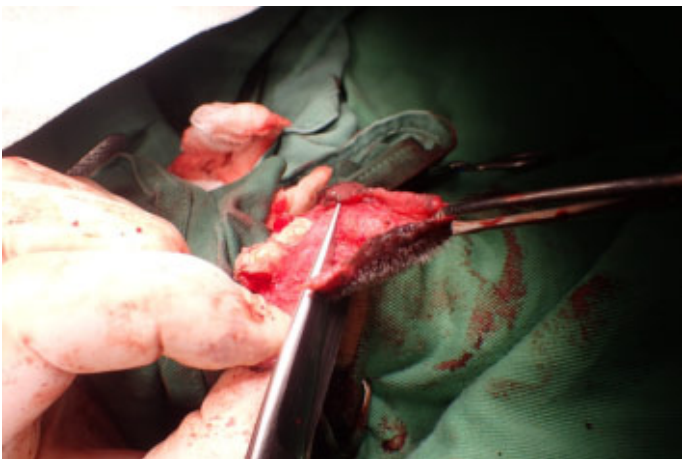
下顎骨を切除



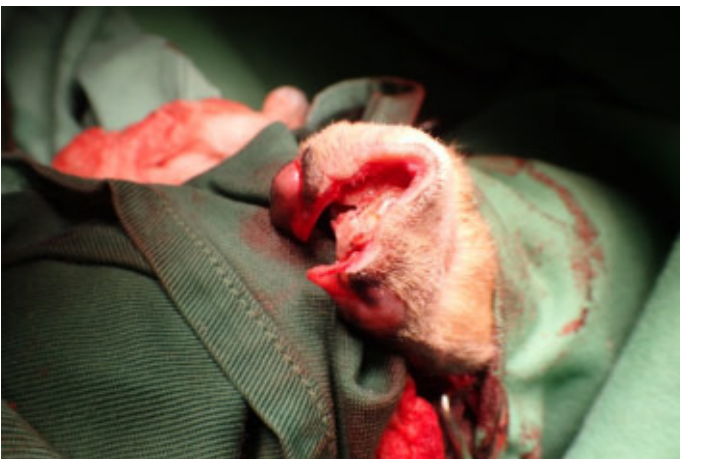拔牙



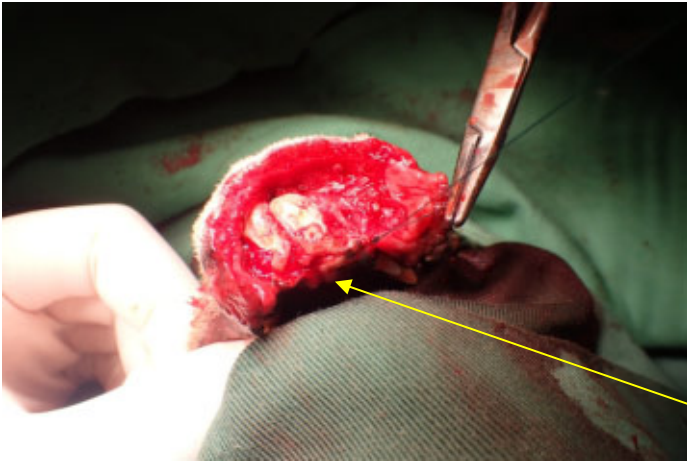
下顎骨断端部を丸く形成



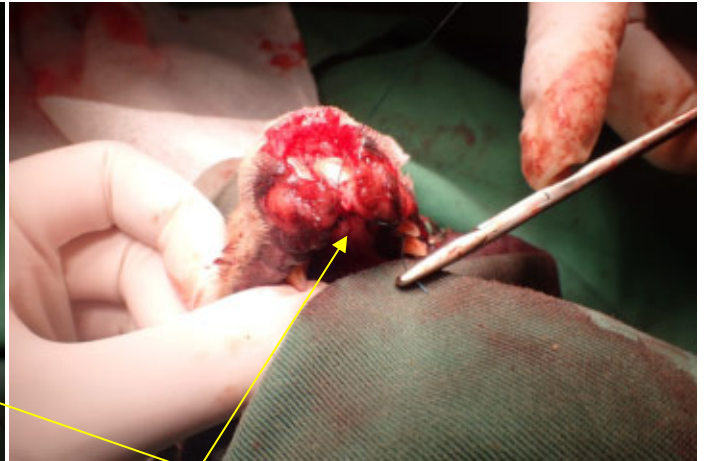
余分な皮膚を切除



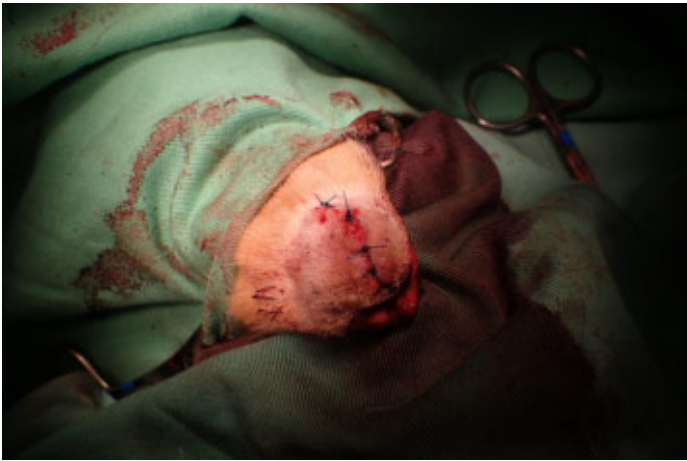切除後



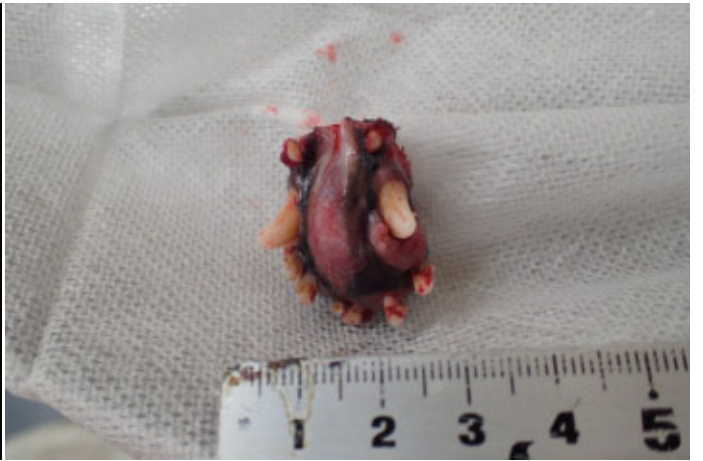口唇粘膜と口腔粘膜を吸収糸にて縫合



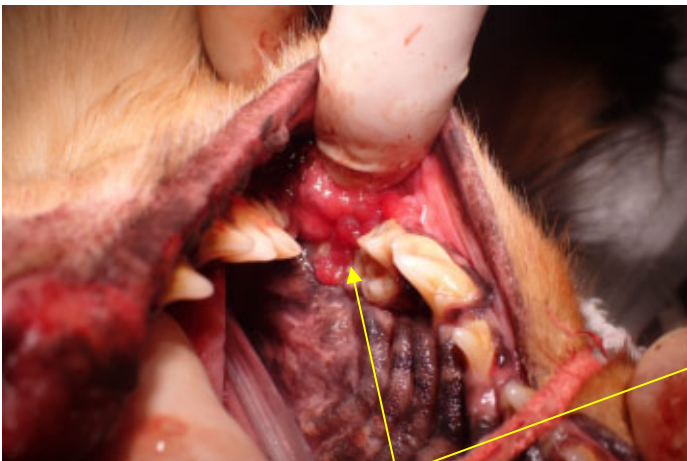唾液腺開口部



皮膚縫合



切除下顎骨 正常組織



右口腔内に腫瘍が存在 やや有茎状でしたので切除

